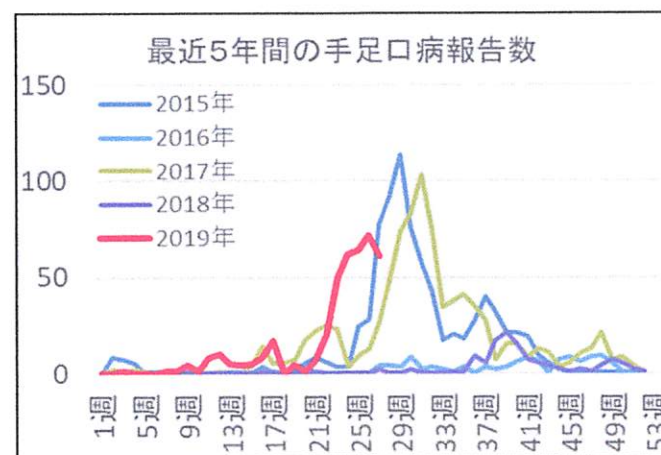
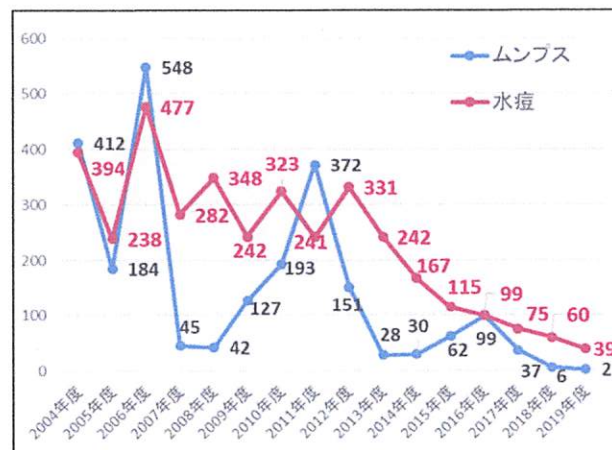


週間感染症情報

2019年27週 2019年7月1日より2019年7月7日まで

麻疹	
風疹	
水痘(みずぼうそう)	9
ムンプス(おたふくかぜ)	2
百日咳	
溶連菌感染症	17
手足口病	61
ヘルパンギーナ	15
伝染性紅斑	2
感染性胃腸炎	18
ロタウイルス(再掲)	
便アデノウイルス(再掲)	
突発性発疹	4
伝染性膿痂疹(とびひ)	17
ヘルペス性口内炎	
アデノウイルス感染症	1
RSウイルス感染症	
マイコプラズマ感染症	
ヒトメタニューモウイルス	
インフルエンザ(臨床診断含む)	
インフルエンザA	
インフルエンザB	

感染症の患者さんは多くありません。梅雨に入り、久しぶりの喘息発作の患者さんが増えました。水痘の報告が増えています。常盤小学校では、5月中旬に発症した1年生から始まった流行は、2週間ごとに数名ずつ発症して他のクラスにも拡大しています。もうすぐ夏休みなので終息すると期待しています。ワクチン接種済の軽症例が多くて診断に苦慮する症例が増えました。ムンプスは、市内小学生でした。。二人とも未接種です。周囲にムンプスはいません。検査予定です。左下のグラフのように、ワクチン接種率が上昇して、水痘もムンプスも報告数は大きく減少しています。手足口病は右下のグラフのように流行の山は越えたようですが、しばらくは注意が必要です。ヘルパンギーナも同様です。感染性胃腸炎の報告は少ないですが、カンピロバクター陽性例が2例、病原性大腸菌O86aが1例、サルモネラ07が1例ありました。焼き肉関連の細菌性胃腸炎が増えています。伝染性膿痂疹の報告が増えています。手足口病の流行もあり、かきこわして合併する症例もあります。



(感染情報については当院のホームページでもご覧になれます。 <http://miyakenaika.com> 変更になりました。)

三宅内科小児科医院 三宅真砂子